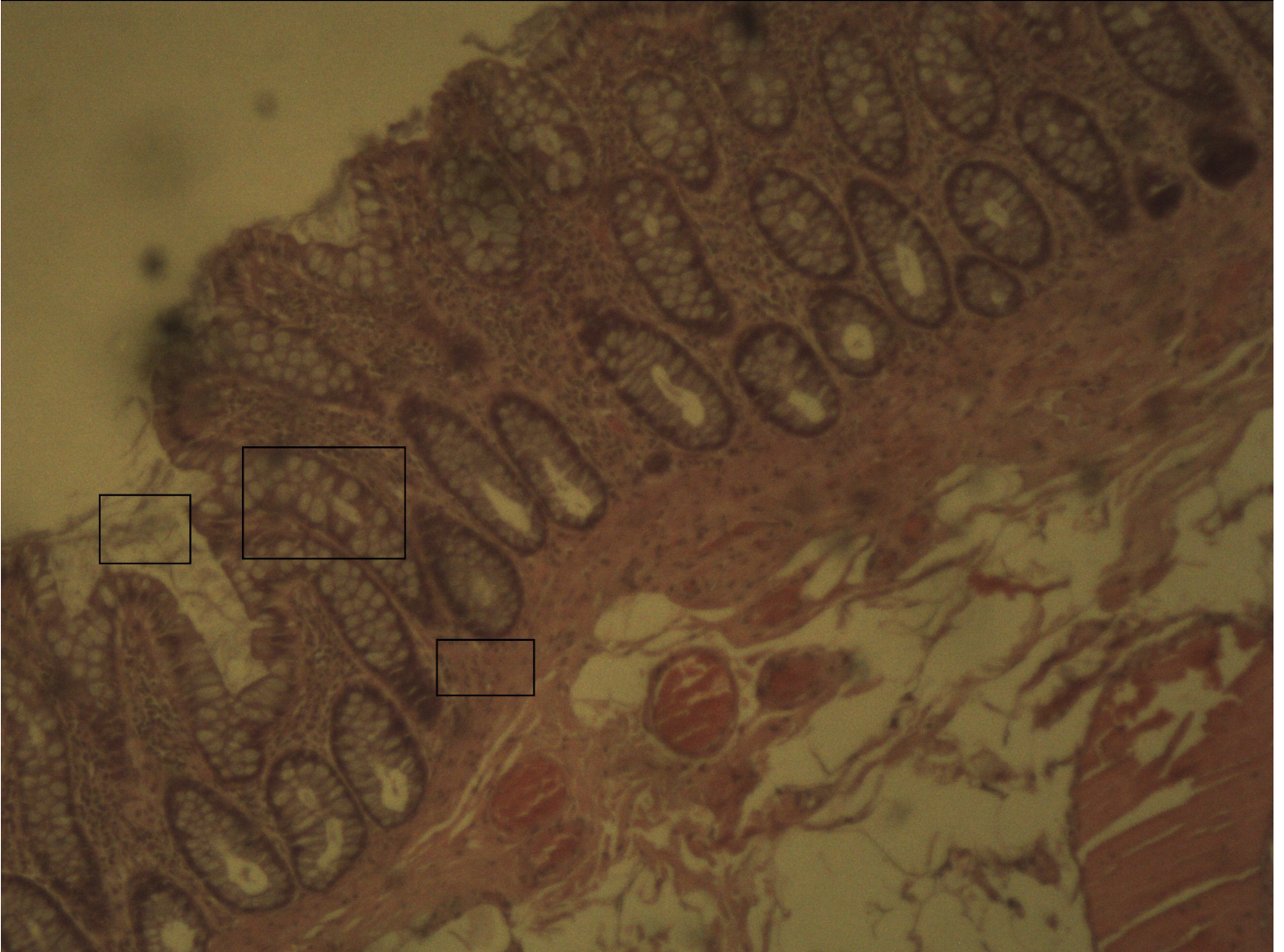


# Tubulöse Drüse

## Colon [HE]



- 1 Reagenzglasförmige tubulöse Drüse
- 2 Sekret
- 3 Lamina propria

Die reagenzglasförmigen Drüsen besitzt auch wiederum Becherzellen.